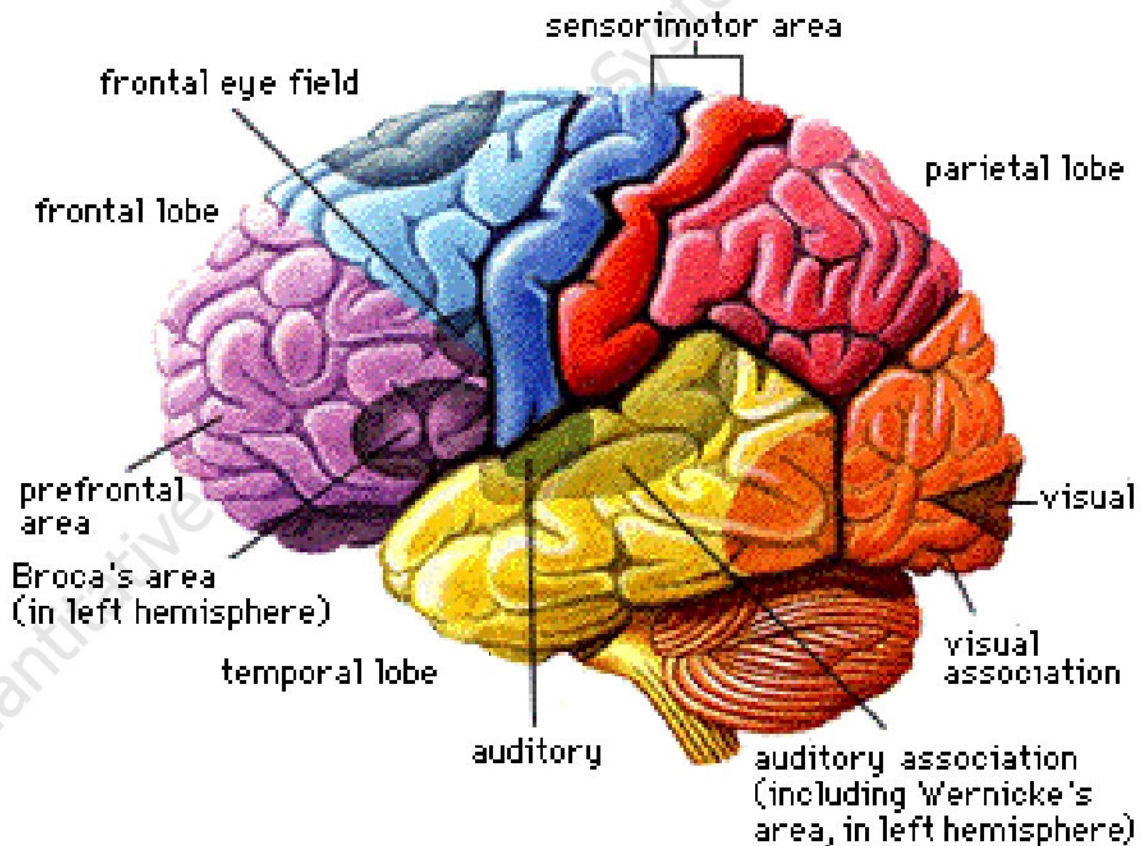


## لوب های پریتال (آهیانه)

لوب پریتال از ناحیه فرونتال توسط شیار مرکزی و از لوب تمپورال توسط شیار جانبی جدا شده است. لوب های پریتال نقش کنترلی در درک اطلاعات حسی لمسی شامل تشخیص درد، فشار، لمس، proprioception، و حس جنبشی دارد. لوب پریتال از سه منطقه تشکیل شده است: ناحیه طراحی حسی اولیه، ناحیه حسی-حرکتی ثانویه و ناحیه سومین یا ارتباطی.



## قشر حسی اولیه

ناحیه طراحی حسی اولیه بلافاصله در خلف شیار مرکزی مجاور با قشر حرکتی اولیه قرار دارد. برخی استدلال کرده اند که مقدار زیادی همپوشانی عملکردی بین نواحی قشری حسی و حرکتی وجود دارد با تقریباً یک چهارم از نقاط در نواحی حرکتی نشان دهنده قابلیت حسی و یک چهارم نقاط در ناحیه حسی نشان دهنده قابلیت های حرکتی.

بنابراین، منطبق خلف شیار به عنوان منطقه حسی- حرکتی شناخته شده اند، درحالیکه مناطق قدام شیار به عنوان منطقه حرکتی-حسی شناخته شده اند.

ناحیه طراحی حسی اولیه چهار عملکرد مهم دارد: (۱) تشخیص منبع، کیفیت، و شدت درد؛ (۲) تفاوت فشار کم و ارتعاش؛ (۳) تشخیص لمس ظریف (حس عمقی proprioception) و (۴) آگاهی از موقعیت و حرکات بخش های بدن (حس جنبشی). فیبر های متعدد که در منطقه طراحی حسی اولیه شامل آوران ورودی از تالاموس، پوست، عضلات، مفاصل، و تاندون ها از سمت مخالف بدن، همگرا می شوند. ضایعات نواحی پریتال اولیه میتواند منجر به نقص حسی به طرف

مقابل بدن، و سایر نقص های پیچیده شود زمانیکه نواحی temporoparietal و/یا نواحی پرییتال تحتانی درگیر هستند.

نزدیکی ناحیه پرییتال اولیه به نواحی حرکتی اولیه اجازه ارتباط عرضی سریع بین سیستم های حسی- حرکتی را میدهد که برای اجرای رفتار حرکتی ضروری است.

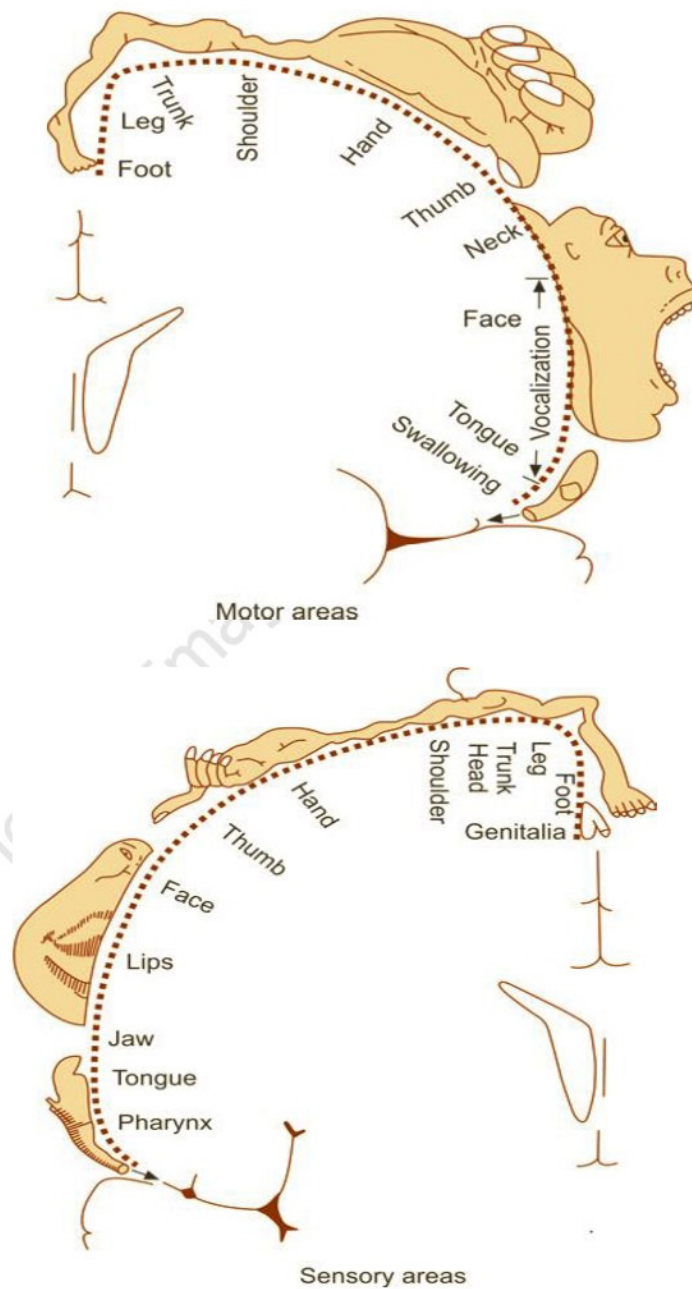
### قشرهای ثانویه و ارتباطی

اطلاعات از نواحی برآمده حسی اولیه به اشکال حسی پیچیده تر توسط نواحی پرییتال ثانویه ترکیب می شوند. سومین ناحیه یا ناحیه ارتباطی که خلفی ترین ناحیه پرییتال است اطلاعات از ناحیه برآمده حسی اولیه دریافت می کند و الیاف و ابران را به تالاموس می فرستد. ناحیه ارتباطی با ادغام و استفاده از اطلاعات حسی پیچیده درگیر است. Gazzaniga و همکاران (۲۰۰۲) به این موضوع اشاره کرده اند که نواحی ارتباطی اطلاعات را ترکیب می کنند، درحالیکه نواحی اولیه با تشخیص و آنالیز اطلاعات درگیر هستند. ناحیه ارتباطی با سایر ساختارهای قشری، شامل نواحی تمپورال و اکسیپیتال برای ادغام اطلاعات حسی با روش های مختلف همپوشانی دارد. اگرچه آسیب به ناحیه



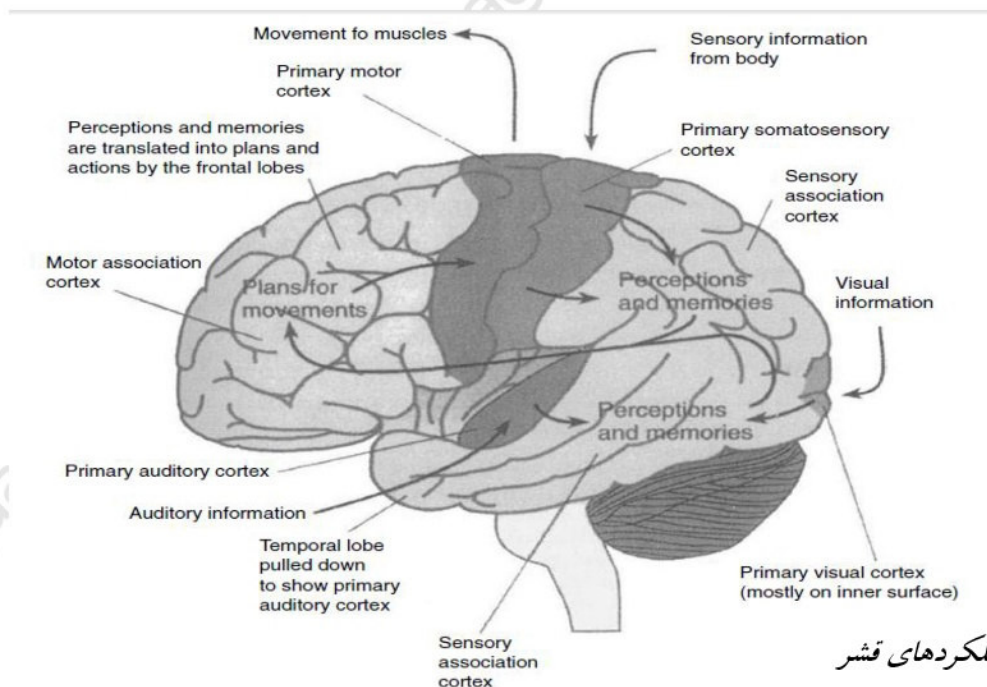
ارتباطی باعث ایجاد نقص شنوایی، حسی و بینایی نمی شود ولی منجر به اختلالات ادغام اطلاعات

حسی پیچیده می شود.



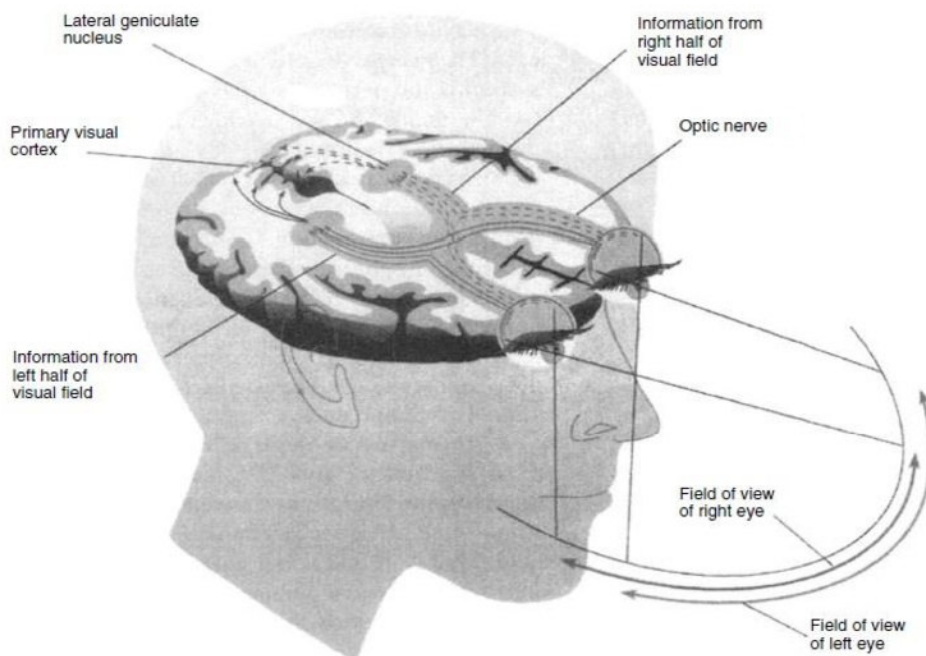
## لوب اکسیپیتال

خلفی ترین ناحیه قشر لوب اکسیپیتال (قشر بینایی اولیه) است، که به منطقه پشتی (فوقانی) و شکمی (تحتانی) تقسیم شده است. نواحی تحتانی و فوقانی توسط شیار جانبی-پس سری جدا شده اند، در حالیکه شیار calcarian از قطب اکسیپیتال به splenium (انتهای مدور خلفی) جسم پینه ای (corpus callosum) گسترده شده است. نواحی مربوط به بینایی در لوب اکسیپیتال، عمدتاً در سطح میانی، هر دو بالا و پایین شیار کالکارین قرار گرفته است (ناحیه ۱۷ برودمن) ناحیه ۱۷ به cuneus و به شکنج lingual گسترش یافته است.



ساختارها و عملکردهای قشر

قشر بینایی تصاویر را از طریق شبکیه چشم در هر چشم از طریق جسم زانویی در تالاموس دریافت می کند. میلها و مخروطها در شبکیه چشم به تحریک نوری پاسخ می دهند، و پردازش های فوتوشیمیایی منجر به تکانه های (ایمپالس) عصبی در عصب بینایی می شود. کیاسمای بینایی جایی است که الیاف عصبی به طور جزئی متقاطع هستند، به سمت خمیدگی جانبی در تالاموس می رود، و در قشر بینایی همگرا می شود. آسیب هر نقطه در طول این مسیر عصبی می تواند انواع نقص های بینایی را ایجاد کند.



میدان های دید و راههای عصبی بینایی قشری

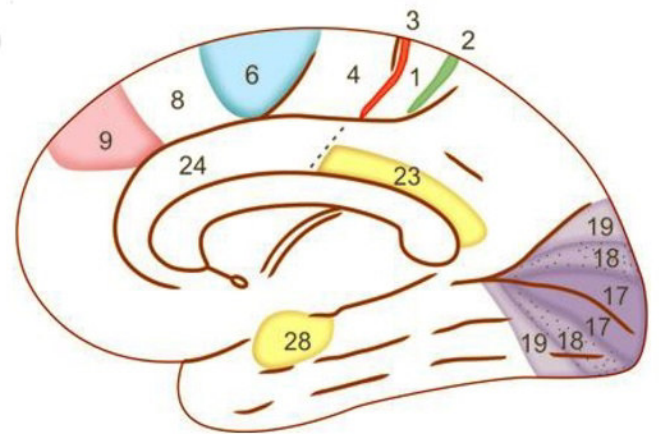
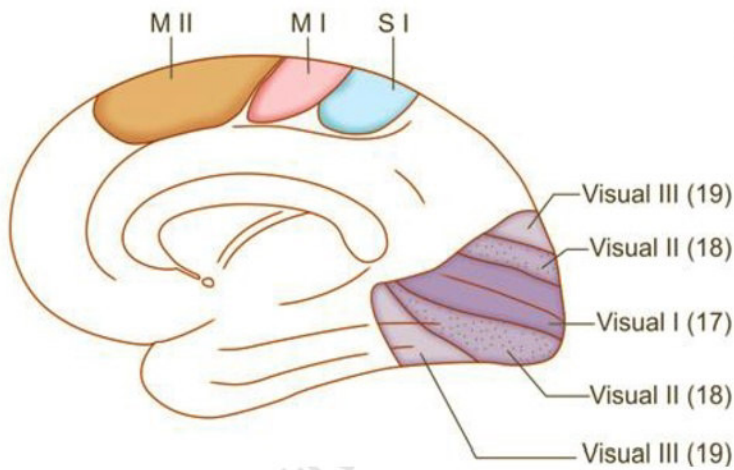
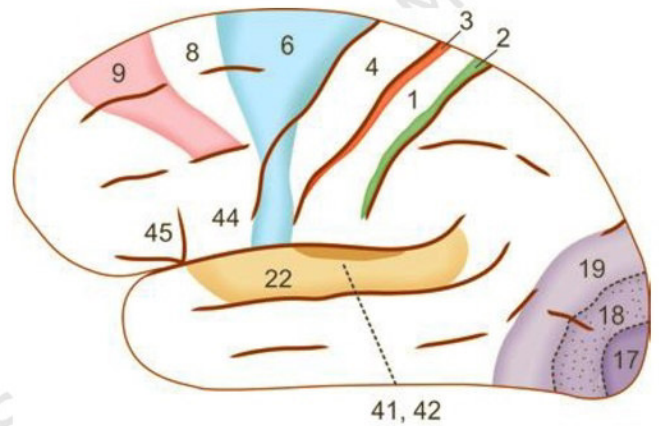
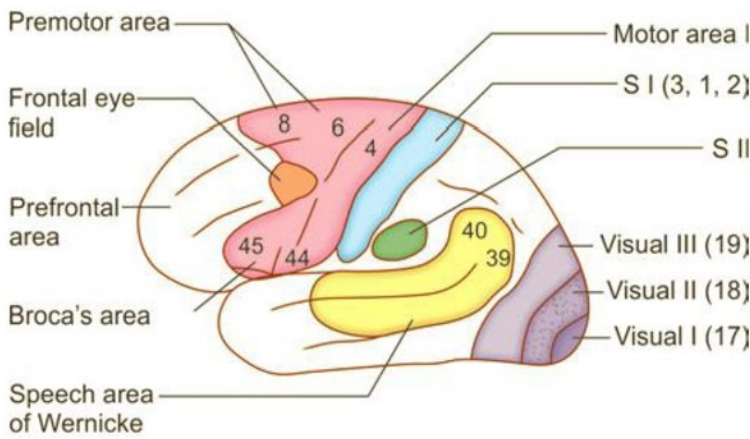


لوب اکسیپیتال شامل نواحی اولیه، ثانویه، و سوم یا ارتباطی است. قشر اکسیپیتال ابتدا الیاف ورودی آوران را از تالاموس دریافت می کند، که که از میان قشر تمپورال عبور می کند. آسیب به این مسیر عصبی، حتی اگر در لوب تمپورال اتفاق بیفتد، میتواند منجر به نقص میدان دید شود. ناحیه ارتباطی با درک بینایی پیچیده درگیر است. آسیب به ناحیه ارتباطی، به خصوص در نیمکره راست می تواند منجر به انواع نقص های بینایی شامل تشخیص اشیاء، چهره ها، و نقاشی ها شود.

مناطق ۱۸ و ۱۹ برودمن به طور عمده مسوول تفسیر ایمپالس های بینایی رسیده از ناحیه ۱۷ هستند و آنها اغلب به عنوان نواحی psychovisual نامیده می شوند.

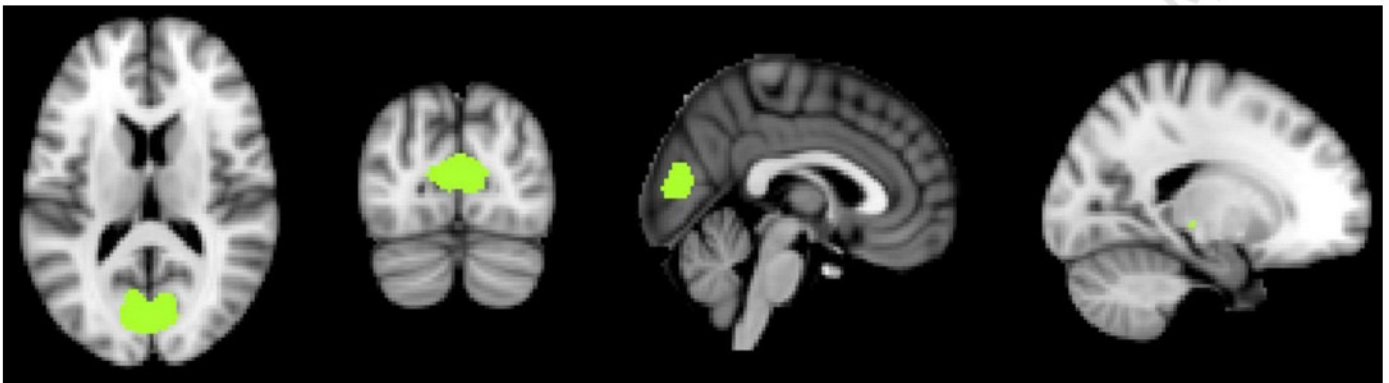
در نامگذاری ۵ ناحیه بینایی شناخته شده است:

- ناحیه بینایی اولیه (V1) در ناحیه ۱۷
- ناحیه بینایی ثانویه (V2) اشغال بخش بزرگی از ناحیه ۱۷ اما نه کل آن
- ناحیه بینایی سوم (V3) اشغال نوار باریکی در طول منطقه ۱۸
- ناحیه بینایی چهارم (V4) داخل ناحیه ۱۹
- ناحیه بینایی پنجم (V5) در انتهای خلفی شکنج تمپورال فوقانی

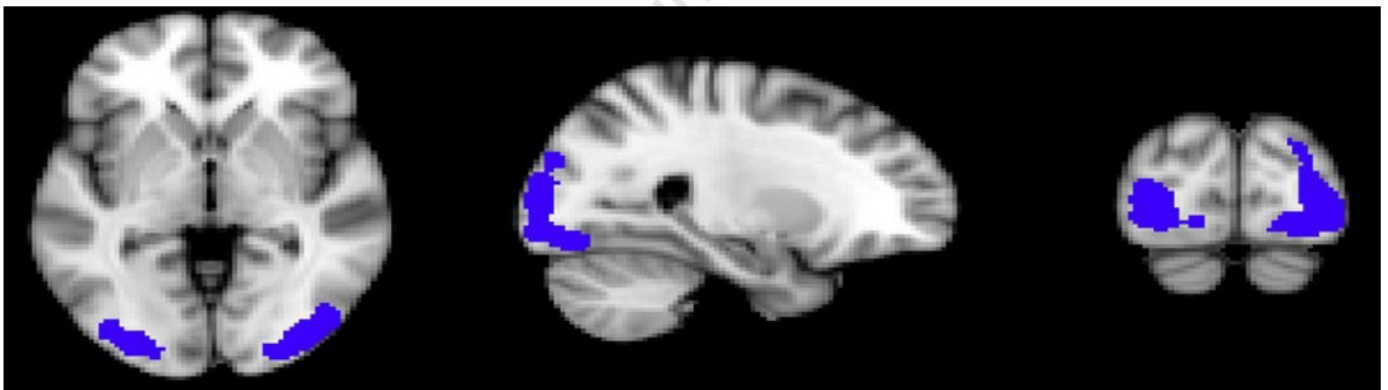




## Primary visual network



## Higher visual network



## References:

1. Margaret Semrud-Clikeman, Phyllis Anne Teeter Ellison, "Child Neuropsychology: Assessment and Interventions for Neurodevelopmental Disorders, 2nd Edition, Springer Science & Business Media, chapter 2: 25-46
2. PRITHA S BHUIYAN, LAKSHMI RAJGOPAL, K SHYAMKISHORE, "Textbook of HUMAN NEUROANATOMY (Fundamental and Clinical)", chapter ۱۳, 9 Edition, 2014
3. Jeffery G. Bednark, Megan E. J. Campbell, and Ross Cunnington, "Basal ganglia and cortical networks for sequential ordering and rhythm of complex movements", Front Hum Neurosci. 2015; 9: 421
۴. دکتر فریدون نگهدار، احسان پورقیومی، "آناتومی دستگاه عصبی مرکزی"، انتشارات حیدری، چاپ اول 3131 -
5. Massimo Filippi, "fMRI Techniques and Protocols", Springer, 2009.
6. Edson Amaro Jr, Gareth J. Barker, "Study design in fMRI: Basic principles", Elsevier, 2005.
7. Stephan Ulmer, Olav Jansen, "fMRI Basics and Clinical Applications", Springer-Verlag Berlin Heidelberg, , 2nd Edition, 2013.
8. Jija S James, Rajesh P G, Chandrasekharan Kesavadas, "fMRI paradigm designing and post-processing Tools", The Indian journal of radiology and imaging, V 24, February 2014.
9. Lowe MJ, Lurito JT, Mathews VP, Phillips MD, Hutchins GD. Quantitative comparison of functional contrast from BOLD-weighted spin-echo and gradient-echo echoplanar imaging at 1.5T and H2150 PET in the whole brain. *J Cereb Blood Flow Metab* 20(9):1331-1340.
10. Kocak M. Functional MR imaging of the motor homunculus: Toward optimizing paradigms for clinical scenarios. Proceedings of the American Society of Neuroradiology, Vancouver, Canada. May 13-17, 2002.
11. Ulmer JL, Hacein-Bey L, Mathews VP, Mueller W, DeYoe, EA, Prost R, Meyer G, Wascher TM, Krouwer HG, Schmainda KD, Lowe M. Lesion-induced pseudo-dominance at fMRI: Implications for Pre-operative Assessments. *Neurosurgery* 55:569-581(2004).



12. Yetkin FZ, Mueller WM, Hammeke TA, Morris GL 3rd, Haughton VM. Functional magnetic resonance imaging mapping of the sensorimotor cortex with tactile stimulation. *Neurosurgery*. 1995 May;36(5):921-5
13. Moritz C, Rowley H, Haughton V, Swartz K, Jones J, and Badie B. Functional MR imaging assessment of a non-Responsive brain injured patient. *Magnetic Resonance Imaging* 19: 1129-1132, 2001.
14. Paradigm developed by Mary Machulda, PhD, L.P. Mayo Clinic, Rochester
15. W.D. Gaillard, MD, L.M. Balsamo, MA, Z. Ibrahim, BA, B.C. Sachs, BS and B. Xu, PhD. fMRI identifies regional specialization of neural networks for reading in young children. *Neurology* 2003;60:94-100.
16. Paradigm developed by JT Lurito , MD, PhD
17. Laurito JT, Bryan RN, Mathews UP, Ulmer JU, Lowe MJ. Functional Brain Mapping, Categorical Course in Diagnostic Radiology: Neuroradiology, Oak Brook, IL RSNA 2000; 79-104.
18. Salvan CV, Ulmer JL, DeYoe EA, Wascher T, Mathews VP, Lewis JW, Prost R. Visual Object Agnosia and Pure Word Alexia: Correlation of fMRI and Lesion Localization. *JCAT: Vol. 28(1)* 63-67, 2004. Paradigm developed by Keith Thulborn, MD, PhD, L.P. University of Illinois, Chicago
19. DeYoe, E. A., Bandettini, P., Neitz, J., Miller, D. & Winans, P. Functional magnetic resonance imaging (FMRI) of the human brain. *Journal of Neuroscience Methods* 54, 171-187 (1994).
20. DeYoe, E. A., Carman, G., Bandettini, P., Glickman, S., Wieser, J., Cox, R., Miller, D. & Neitz, J. Mapping striate and extrastriate visual areas in human cerebral cortex. *Proceedings of the National Academy of Sciences - USA* 93, 2382-2386 (1996).
21. Saad, Z. S., Ropella, K. M., Cox, R. W. & DeYoe, E. A. Analysis and use of FMRI response delays. *Human Brain Mapping* 13, 74-93. (2001).
22. Saad, Z. S., DeYoe, E. A. & Ropella, K. M. Estimation of FMRI response delays. *Neuroimage* 18, 494-504 (2003).
23. Daniel Orringer, MD, David R. Vago, PhD, and Alexandra J. Golby, MD, Clinical Applications and Future Directions of Functional MRI, *Semin Neurol*. Author manuscript, 2012 September ; 32(4): 466–475.
24. Yanmei Tie, Ralph O. Suarez, Stephen Whalen, Alireza Radmanesh, Isaiah H. Norton, and Alexandra J. Golby, Comparison of blocked and event-related fMRI designs for



presurgical language mapping, NIH Public Access Author Manuscript, Neuroimage. 2009 August ; 47(Suppl 2): T107–T115.

25. Martijn P. van den Heuvel, Hilleke E. Hulshoff Pol, Exploring the brain network: A review on resting-state fMRI functional connectivity, Elsevier, European Neuropsychopharmacology (2010) 20, 519–534.
26. Philippe Fossati, M.D., Ph.D. Stephanie J. Hevenor, Simon J. Graham, Ph.D., Cheryl Grady, Ph.D. Michelle L. Keightley, M.A., Fergus Craik, Ph.D., Helen Mayberg, M, In Search of the Emotional Self: An fMRI Study Using Positive and Negative Emotional Words, Am J Psychiatry 2003; 160:1938–1945.
27. An FMRI study of emotional face processing in adolescent major depression, Journal of Affective Disorders · October 2014.